

INSTITUTO DE ANATOMIA DA FACULDADE DE MEDICINA DO PORTO

Director — *Prof. Dr. J. A. Pires de Lima*

MUTILAÇÕES DENTÁRIAS DA REGIÃO DO HUMBE

POB

HERNANI B. MONTEIRO

1.º Assistente e Encarregado do Curso de Anatomia Topográfica

Para um estudo que trago entre mãos, sobre anomalias dentárias em indivíduos portugueses, tive de percorrer toda a colecção osteológica do Museu anatómico da Faculdade de Medicina do Porto. E assim notei que em alguns crânios, provenientes do Humba, faltavam os incisivos inferiores. Essa falta impressionou-me, pois que tinha em todos os crânios idêntico aspecto, e, além disso, a reabsorção do bordo alveolar fôra tão completa que, entre os caninos, esse bordo ficara reduzido apenas a uma fina e delgada lâmina óssea. Tudo isto parecia indicar uma mutilação étnica, consistindo na avulsão dos dentes incisivos inferiores em indivíduos muito novos ou ainda crianças. Resolvi então estudar o assunto e para isso consultei as Revistas da especialidade.

Deniker & Laloy (1) tiveram ocasião de observar variadas mutilações dentárias em algumas raças da Africa Occidental. Assim, notaram que a maior parte dos Okandas tinham os incisivos médios superiores limados em ponta, mas num fraco grau. Nos Adumas as mutilações consistiam no seguinte: num caso, os incisivos inferiores estavam um pouco limados; noutro, todos os incisivos, quer superiores, quer inferiores tinham sido arrancados, e num terceiro

caso fôra apenas feita a avulsão dos incisivos médios inferiores. Num Loango, viram que os dois incisivos médios superiores estavam um pouco limados em ponta. As mutilações dentárias foram observadas freqüentemente nos Lundas. Os incisivos superiores apresentavam-se quer limados em ponta, sobretudo os médios, quer arrancados, e muitas vezes combinavam-se êstes dois gêneros de mutilações, estando os incisivos superiores limados, por exemplo, e os incisivos inferiores arrancados.

Brussaux (2) observou também, durante o seu serviço no Congo, mutilações dentárias, tendo verificado que a mais freqüente consiste em limar a parte média do bôrdô cortante dos incisivos médios superiores. Segundo diz Hamy numa nota, êste tipo de mutilação dentária era, já há bastante tempo, bem conhecido dos antropologistas, e Schadow representou-a em 1835 na estampa VIII da obra in-fol. intitulada *National Physionomien*. Conta Brussaux que todos os pretos, a quem perguntou o motivo porque se sujeitavam a tais operações, respondiam que, se tal fazem, é com o fim de poderem *cuspir limpamente!* Aquele autor não encontrou no Congo exemplo algum de avulsão dentária. Mas diz que os Sakanis, assim como os Batékés do Alima, teem todos os dentes talhados em ponta. Parece que sofrem esta dolorosa operação afim de *comerem melhor*. Em nota ao artigo de Brussaux, Hamy transcreve uma passagem dum escrito de Marche (*Tour du Monde*, t. XXXVI, pág. 401), em que se descreve o processo operatório empregado pelos Okandas para talharem os dentes em ponta. Metem na bôca um pausinho redondo que serve de bigorna, afim de que o dente não salte no momento em que batem sôbre êle. Colocam depois a faca sôbre o dente, e com outro pedaço de madeira que serve de maço partem o dente em ponta. Os pretos suportam esta operação sem dar um grito, porque os vizinhos, que rodeiam o operado, desatam a rir às gargalhadas, com grande troça, à menor careta que por acaso o paciente faça. Acabada a operação, o preto

vai-se embora todo contente por ela ter findado, mas com as gengivas a sangrar. Segundo diz Hamy, o texto de Marche é acompanhado duma gravura, que mostra o paciente deitado e o cirurgião de joelhos diante dele, prestes a descarregar o maço sôbre a faca.

A êste propósito posso mostrar uma fotografia que reproduz uma gravura da pág. 86 do *Relatório do Colégio do Espírito Santo*,



Fig. 1

de Braga, referente ao ano lectivo de 1902-1903, a qual representa o Muene Kabangie tirando dentes (Missão de Caconda).

O operador (Fig. 1) está de cócoras, com uma pedra, ou coisa semelhante, na mão direita, fazendo de martelo, e uma faca ou cinzel na mão esquerda. Êste instrumento já está apoiado no dente que vai saltar fora. O desgraçado, sentado no chão, defronte do operador, tem a bôca aberta, os olhos arregalados e as mãos erguidas, numa atitude de susto, aliás muito justificado. Por trás

do paciente, um preto, de cócoras, segura-lhe a cabeça, para a manter bem firme no momento em que a pancada certa da pedra cair sobre a faca.

Durante algum tempo julgou-se que a prática de talhar os dentes em ponta era especial às raças antropófagas.

Duckworth (3 e 4) teve ocasião de descrever duas caveiras, vindas de regiões africanas, nas quais notou mutilações étnicas, consistindo na avulsão dos dentes incisivos. No primeiro crânio, proveniente da Africa Oriental Inglesa, provávelmente dum antigo Kikuyu, os incisivos que faltavam eram os inferiores; no segundo, dum Ashanti adulto, via-se a ausência dos quatro incisivos superiores. Parece que a extracção de todos os incisivos é bastante rara em algumas regiões, sendo mais freqüente a avulsão de um ou dois apenas. E observa-se mais vezes a falta dos inferiores que a dos superiores. Por isso, Sergi (segundo Duckworth) ficou impressionado com a ocorrência da avulsão completa de todos os incisivos superiores em sete crânios de entre vinte e nove, provenientes de túmulos da Abissinia. Segundo Sergi, a extracção dos incisivos, principalmente dos superiores, é característica da Africa Oriental. E sendo assim, o caso de Duckworth (do crânio de Ashanti) é uma excepção à regra. Mas já Virchow assinalara idêntica mutilação num crânio proveniente do Togo.

Conta Duckworth, num dos artigos citados, que recebera as seguintes informações do capitão Grogan: na Africa Oriental, o costume de arrancar os incisivos observa-se nas tribus vegetarianas, e os indígenas geralmente alegam que tiram aqueles dentes «contra o tétano». E Duckworth acrescenta: «It is not unintelligible, if one considers the facility provided for feeding a person afflicted with tetanus, should the incisor teeth have been removed already.»

Segundo Girard (5), os indígenas do Alto-Ubanghi, à excepção dos Bugus, aguçam os dentes incisivos superiores e inferiores.

Parece, no entanto, que também os Bogos praticam mutilações dentárias. Assim Godel (6) diz que tanto os Sussus como os Bogos abrem uma brecha entre os incisivos médios. E pergunta: para lançar a saliva? para segurar o cachimbo?

Informa Ruelle (7) que muitos negros, de ambos os sexos, do 2.º território militar da Africa Ocidental Francesa desgastam os incisivos por meio de pedras duras ou com pedaços de ferro, servindo de limas, e põem-nos assim aguçados, considerando esta prática como um sinal de beleza. Também os Danakils (8) limam os incisivos com uma pedra. No Sudão, ao que diz Decorse, são freqüentes as mutilações dentárias; porém, o autor não vê que haja qualquer correlação entre o costume de aguçar os dentes e a antropofagia. Há, com efeito, antropófagos que mutilam os dentes, porém, o mesmo facto se observa em negros que não são canibais. As mutilações dentárias que Decorse (9) teve ocasião de estudar são tão variadas, como inexplicáveis. Este autor é de opinião que os negros mutilam os dentes com o fim de se tornarem terríveis. E com efeito, acrescenta, uma bôca de negro assim deformada é quasi tão repugnante como uma guela de fera. Outros autores há que dizem o mesmo. Assim, no Apêndice da obra de Capelo e Ivens, *De Angola à Contracosta*, a pág. 354, do volume II, lê-se, a respeito dos cafres, o seguinte: «Muitos viajantes nos dão d'elles a seguinte e interessante noticia: Os cafres e betchuanas teem a cabeça redonda e grande e devem ser contados entre os sub-brachycephalos... Como traço característico da sua nacionalidade, os cafres marcam-se com tatuagens de diferentes modos, limando os dentes incisivos em ponta, para os tornar mais temíveis na peleja». As mutilações são feitas com muita arte e cuidado, mas Decorse acha que é erro dizer-se que os negros limam os dentes. Na realidade, talham-nos por meio de sucessivas pancadas, e para isso usam uma navalha como cinzel, e um qualquer objecto servindo de martelo.

A ablação dos dentes faz-se de ordinário em indivíduos novos. Os dentes arrancados são, em geral, os incisivos inferiores; e os quatro incisivos superiores são habitualmente talhados. O número de dentes arrancados costuma ser constante e idêntico em cada tribu. Os Ndam e os Tumak praticam a avulsão dos dois incisivos médios inferiores, e os Laka, os Kaba, os Niellim arrancam os quatro, como os Dinka, do Nilo.

A distância entre os caninos varia, consoante a época em que foi praticada a ablação dos incisivos. Se essa operação é feita em criança, o espaço entre os caninos é menor, e vai diminuindo à medida que se vai fazendo a erupção dos dentes da segunda dentição.

Decorse fala ainda na hipótese de que os negros procedam à extracção dos incisivos, para que haja assim lugar nas maxilas para facilmente romperem mais tarde os dentes do sizo, cuja erupção diz que é geralmente muito dolorosa naquela raça.

Vi em *L'Anthropologie* (10) uma referência a um trabalho de Volz sobre os habitantes das Ilhas Mentawai. Ali, homens e mulheres aguçam os dentes anteriores com um martelo e buril. Começam esta prática na puberdade. Segundo Maclaud (11), a maior parte das tribus de Jola praticam mutilações dentárias. Mas, no entanto, por vezes encontram-se indivíduos que as não apresentam. A operação, que se efectua cêrca dos quatorze anos, nada tem de particular. O paciente morde com fôrça um pedaço de madeira tenra; o operador, com uma espécie de escopro, corta com um golpe sêco os ângulos dos dentes, de forma a obter uma ponta aguda. Esta operação incide apenas sobre os incisivos e caninos.

Alguns indivíduos contentam-se em destacar os ângulos internos dos dois incisivos médios superiores e dos dois inferiores, e o buraco assim formado tem a forma dum losango. Estas mutilações também foram observadas por Godel (6).

Por um estudo de Gaillard (12), vejo que os indígenas das regiões lacustres de Dahomey limam, desde a infância, os incisivos superiores, às vezes os quatro, que, assim aguçados, teem a forma de caninos. Tal prática, sempre transmitida fielmente, é ditada por cuidado de elegância. A moda ficou como tradição, e isso talvez facilite o jacto de saliva a distância, que é, entre êles, um hábito de bom tom.

Também os Saras usam as mutilações dentárias. Diz Couvy (13) que a mais freqüente consiste na avulsão dos dois incisivos inferiores; às vezes também são tirados os incisivos superiores. Encontram-se indivíduos nos quais se vêem os incisivos e os caninos limados em ponta, como nas populações do Ubangui, ou então aguçado o bôrdo cortante daqueles dentes à custa da sua face anterior. Os Sokoros não mutilam os dentes.

Vi, por uma referência feita em *L'Anthropologie* (14) a um trabalho de Mathews (*Beiträge zur Ethnographie der Australier*), que também os Australianos mutilam os dentes; estas mutilações consistem na avulsão de um ou dois incisivos superiores, e faz-se geralmente apenas no sexo masculino, no momento da iniciação. Também Topinard (15) já tinha constatado essa mutilação nos indígenas da Austrália. Refere igualmente Bland-Sutton (16) que, na Austrália, quando os rapazes chegam à puberdade, arrancam-lhes um incisivo como sinal de que o rapaz se tornou homem.

Por outra referência feita em *L'Anthropologie* (17) a propósito do Istmo do Panamá, soube que Pinart (de Paris) viu a mutilação dos caninos em forma de serra nos Guaymie em particular, e nos Índios do Istmo em geral. Notou também nas mulheres a ausência do canino esquerdo superior. No momento da primeira menstruação, e durante as festas dadas para solenizar este facto, quebram aquele dente, afim de provar a nubildade da rapariga.

Conta Mondière (18), numa monografia sobre a mulher da

Cochinchina, que as anamitas ennegrecem os dentes por meio de drogas especiais. Antigamente faziam-no quando aparecia a primeira menstruação, mas depois começaram a antecipar tal prática e a ennegrecer os dentes três anos mais cedo, por ocasião do primeiro coito.

Torday & Joyce (19) referem que a tribu bantu dos Ba-Yaka arranca ou aguça os incisivos; e Dannert (20) conta que os Ovahereros praticam a ablação dos quatro incisivos inferiores e abrem entre os incisivos médios superiores uma lacuna em forma de Λ . A operação é praticada, nos dois sexos, entre os 11 e os 16 anos. Já os Ovandongos, visinhos dos Ovahereros, contentam-se em arrancar apenas os dois incisivos médios inferiores. Os indígenas dizem que fazem tais mutilações para se embelezarem, ou por espírito de imitação, ou ainda, e talvez mais provavelmente, para se reconhecerem entre si. Conta Mantegazza (21) que os povos africanos do alto Nilo arrancam os 4 incisivos superiores, pois dizem que não querem assemelhar-se aos animais, e que os de Java limam os dentes e ennegrecem-nos com o uso do betel, por acharem vergonhoso ter os dentes brancos como os dos cães. Avelot conta que alguns negros da Africa Ocidental arrancam os incisivos com o fim de se tornarem semelhantes às zebras, e Petitot cita que os Esquimós fracturam por completo a coroa dos incisivos superiores, para assim, como diz a lenda local, evitar que a maxila dos homens possa assemelhar-se à dos cães. Segundo Magitot, a avulsão dos dentes, usada no Peru desde tempos immemoriais, fôra ali aplicada como marca de infâmia para as tribus rebeldes e vencidas.

Virchow (22) refere também mutilações dentárias nos Hereros: arrancamento de 3 ou 4 incisivos inferiores e destruição do ângulo interno dos incisivos médios superiores. Diz que os indígenas não teem qualquer noção sobre o significado desse costume. Talvez o façam por espírito de vaidade, pois julgam que, graças

à operação, os seus lábios não ficam tão salientes como os dos outros negros.

A « festa dos dentes », *nahina*, realisa-se uma ou muitas vezes por ano e de cada vez mutilam 20 a 40 crianças. Os pais regalam a aldeia toda, e o dia passa-se em festins, danças e descantes. Nessas ocasiões os Hereros consomem quantidades incríveis de carne.

Nas populações M'Baka do Congo francês, segundo Poutrin (23), os dentes, quer dos homens, quer das mulheres, são mutilados de uma maneira uniforme, e parece que o facto é um verdadeiro sinal de raça. Os quatro incisivos superiores são arrancados em todos os indivíduos, e nalguns são também os incisivos inferiores talhados em ponta.

Já nos Babenga, ao que diz Regnault (24), os dentes aguçados são os quatro incisivos superiores e os arrancados são os quatro inferiores. Esta mutilação deve praticar-se na puberdade, porque as crianças observadas por aquele autor tinham os dentes intactos, enquanto que todos os homens a partir dos 20 anos apresentavam aquelas mutilações. O autor teve ocasião de observar num crânio de adulto o estado da mandíbula ao nível dos incisivos arrancados: o periósseo cobria regularmente a cicatriz óssea e o bôrdo superior do maxilar era quasi cortante.

Diz Poutrin (25) que as mutilações dentárias são de regra nos Negros do Congo francês. Afectam, consoante as tribus, modalidades diferentes, e podem, até certo ponto, constituir um sinal étnico de real valor. Umhas tribus aguçam os incisivos, outras arrancam os superiores, outras os inferiores. Umhas vezes arrancam apenas dois dentes, outras vezes todos os quatro incisivos.

Parece que as mutilações dentárias não se encontram nos Goranes do Tchad (26); mas elas são praticadas pelos Kissi e pelos Toma. Diz Néel (27) que a mutilação mais frequente nos Kissi é a seguinte: avulsão de dois incisivos numa maxila e des-

truição do ângulo interno dos dois incisivos da outra maxila. Não posso saber em qual das maxilas se praticam estas operações, visto que, por êrro tipográfico de certo, no artigo lê-se: « les deux incisives supérieures sont extraites, et les deux supérieures taillées ». Outras vezes, os dentes são simplesmente aguçados, ou então limados segundo um plano horizontal. Os Toma aguçam os dentes freqüentemente.

É interessante a operação que praticam as mulheres de Tuburi (28). Fixam, nos lábios superior e inferior, rodela de madeira, de metal ou de osso, cujas dimensões variam com a idade, e que apoiam sobre os molares, pois os incisivos e caninos são arrancados. Os discos, por vezes verdadeiros pratos, são apenas sustentados pela contractilidade dos lábios. As mulheres assim mutiladas têm um aspecto hediondo, especialmente as velhas, que chegam a trazer discos de um diâmetro considerável. Em algumas regiões de Moçambique as mulheres usam estes discos, a que chamam pelele, mas parece que não praticam a avulsão daqueles dentes, pois o pelele é introduzido na espessura do próprio lábio (47).

Os indígenas de Timor (29) limam os incisivos e caninos superiores, e ennegrecem os dentes com o uso do betel. Os Tedas de Tibesti (30) não mutilam os dentes, mas cortam a úvula às crianças.

Magitot (31), numa comunicação sobre mutilações étnicas apresentada ao Congresso Internacional de Antropologia e de Arqueologia pre-históricas, reunido em Lisboa em 1880, divide as mutilações dentárias em seis grupos: No primeiro incluí as mutilações por fractura, em que se quebram os ângulos dos incisivos (Africa Ocidental, Alto Nilo, Moçambique, Costa ocidental da Nova Guiné, etc.). O segundo grupo compreende as mutilações por arrancamento (Congo, Costas de Moçambique, Alto Nilo, Austrália). As mutilações do terceiro grupo consistem em limar

os dentes (Arquipélago Malaio). O quarto grupo é formado pelas mutilações por incrustação (Borneo, Sumatra e México). Consistem na introdução de um pequeno cilindro de metal ou de uma pedra preciosa na cavidade aberta na face anterior dos caninos e dos incisivos superiores e inferiores. Hamy (32) apresentou à Sociedade de Antropologia de Paris uma fotografia, enviada de Sumatra por Brau de Saint-Pol-Lias, na qual se vê um fio de latão a passar de um canino ao outro e metido numa série de goteiras abertas nos incisivos, que foram partidos quasi ao nível das gengivas.

As mutilações por abrasão, que formam o quinto grupo de Magitot, consistem simplesmente na fractura da corôa dos incisivos superiores (Esquimós). O sexto grupo finalmente compreende as mutilações por prognatismo artificial (Senegal). Resultam de longas manobras que produzem a projecção das maxilas à custa de tracções (33 e 34).

A propósito de mutilações dentárias no México e no Iucatan, Hamy (35) fala na perfuração dos incisivos e caninos. Também Engerrand (50) escreveu uma nota sobre o mesmo assunto, e nela estudou dois crânios do Museu Iucateco de Mérida (Iucatan), proveniente de um túmulo dos arredores de Ticul. Alguns dentes apresentam-se perfurados e com uma pedra metida no orifício. Engerrand não conhece o significado de tal operação, nem tampouco se teria sido praticada em vida ou depois da morte dos indivíduos.

Lasch (36), num trabalho sobre mutilações dentárias na América, divide-as em três categorias, consoante se trata de limar, partir ou colorir os dentes.

Parece que Lasch atribui aos portugueses a introdução das mutilações dentárias nalguns pontos do Amazonas, pois diz o seguinte: « Möglicherweise jedoch ist aber die Sitte hier von der portugiesischen Mischlingsbevölkerung entlehnt, in deren Adern

viel Negerblut fliesst, und von welcher Poeppig bereits das Spitzigfeilen oder richtiger Sipztzigbrechen der Schneidezähne, dem « sich aus thörrichter Gefallsucht selbst die halbweissen Frauen am Amazonas unterwerfen », Erwähnung macht. »

Fala também num motivo higiénico de limar os dentes nos indivíduos de certa idade. Com efeito, algumas tribus empregam os dentes não só para mastigar, mas também para outros efeitos mecânicos um tanto brutais, como arrancar pregos, segurar verrumas, etc. Compreende-se que de tal maneira a corôa dos dentes vai gastando-se e partindo-se, e assim, os dentes quebrados podem ocasionar dôres e inflamação das gengivas, sendo necessário limá-los para lhes tirar as asperezas e tornar novamente a corôa lisa e regular.

Lasch cita várias opiniões àcerca do hábito de partir os dentes. Nalgumas tribus da América Central costumavam partir um incisivo aos prisioneiros de guerra, para assim ficarem marcados como escravos. Um chefe dos Incas mandou tirar os dentes aos chefes de uma povoação rebelde e ainda ordenou que êste castigo passasse aos descendentes. No Perú partiam-se vulgarmente os dentes como castigo. E noutros pontos, os índios praticavam essa operação nos filhos, como um sacrifício que seria grato ao seu Deus. Na Polinésia e no Arquipélago Malaio era costume partir os dentes, quando morria um parente, quere como sinal de luto, segundo uns, ou, como outros pretendem, como um sacrifício pela alma do môrto. Julgavam que assim apasiguavam o delunto que pedia vingança, e ao mesmo tempo socegavam a própria consciência. Esta prática pode comparar-se à de cortar os cabelos ou os dedos em idênticas circunstâncias.

Nalguns pontos do globo é tão geral o uso de ennegrecer os dentes que apenas as raparigas, bem como algumas jóvens e pobres mulheres, que não têm dinheiro para a compra das tintas ou do betel, têm os dentes lindos e brancos.

Cita Lasch que nalgumas tribus, entre os Nicobar, o sexo feminino gosta tanto dos dentes negros, que qualquer mulher dar-se hia ao desprêso, se aceitasse as homenagens de um homem que tivesse os dentes brancos como um pôrco ou um cão. Os Singalenses consideram os dentes brancos impróprios da dentadura humana. Em geral são todos os dentes ennegrecidos; no entanto, nalgumas regiões (Ilhas Sandwich) uma mulher bela que deseja andar na última moda córa de negro os dentes da metade esquerda da maxila inferior e da metade direita da maxila superior, ou vicè-versa, emquanto que os dentes das outras metades permanecem brancos.

Também em certos pontos, os dentes são ennegrecidos como sinal de luto. Fazem isto principalmente as mulheres, quando lhes morre o marido.

Entende Lasch que as deformações dentárias provocadas na puberdade devem ser consideradas como meios de embelezamento, tendentes à atracção dos sexos. Para êste autor a causa primitiva das mutilações seria a vaidade humana, pois ainda hoje, em povos cultos, encontramos deformações. Cita Lasch as dos pés nos chineses. Poderíamos acrescentar o uso geral e arreigado da perfuração dos lóbulos das orelhas no sexo feminino.

Jakson (37) publicou um artigo interessante sôbre mutilações dentárias na época neolítica em mandíbulas provenientes da Gruta do Cão (Dog holes), em Warton Crag, Lancashire. O segundo prêmolar fôra arrancado de ambos os lados e a reabsorção era completa. Aproxima êstes factos de ritos de iniciação espalhados entre os Australianos, Ashantis, algumas tribus do Sudão, etc., e nos quais se procede à ablação de alguns dentes da maxila inferior. Cita que Elliot Smith observou casos dêste género nas sepulturas do antigo Egitó. E como estes são anteriores (3400 anos antes de Cristo) aos neolíticos da Grã-Bretanha, Jackson entende que o rito da ablação dos dentes foi trazido do Oriente.

Tal rito perdeu-se a pouco e pouco, mas ainda hoje persiste, como vimos, em muitas tribus africanas.

No Instituto Francês de Antropologia, na sessão de 13 de Novembro de 1913 (38), Izard fez uma comunicação, versando êste assunto de mutilações dentárias. A seguir, Reinach disse que os etnólogos modernos, que consideram em geral todas as mutilações como sinais de iniciação, quasi sempre se esquecem de mencionar o destino da parte do corpo retirada pela ablação. Em regra os viajantes são mudos a êste respeito. Por uma passagem da Bíblia, vê-se que, nas guerras, a circuncisão se praticava nos mortos, cujos prepúcios eram assim considerados como trofeus de glória militar. Veja-se o primeiro livro de Samuel, XVIII, 25-27, onde se lê: « Disse porém Saul: Falae assim a David: o rei não necessita de dons para os esponsaes se não somente cem prepúcios de Philistheus, para se tomar vingança dos inimigos do rei. Mas Saul intentava entregar a David nas mãos dos Philistheus. E tendo os servos de Saul referido a David as palavras que dissera Saul, agradou a David a proposição de vir a ser genro do rei. E poucos dias depois, sahindo David, marchou com a gente, que estava debaixo do seu mando. E matou duzentos Philistheus, e trouxe os prepúcios d'elles e os deu por conta ao rei, para vir a ser seu genro. Deu-lhe pois Saul por mulher a sua filha Michol ».

Agora um pequeno parêntese para mostrar o destino que modernamente tiveram alguns prepúcios.

Há pouco tempo, Dartigues (39) fez uma circuncisão para, com o prepúcio, praticar um curioso enxêrto num dedo polegar, cujo esqueleto estava metido numa cicatriz devida a uma queimadura grave da mão. A circuncisão foi feita numa criança de 21 meses; o esqueleto do polegar foi pôsto a nu e coifado com o prepúcio. O caso foi comunicado à Sociedade de Medicina de Paris e Dartigues disse que praticara a auto e não a hétero-plastia com receio

de uma contaminação sifilítica possível. E terminou assim: « Enfin Messieurs, laissez-moi terminer par une reflexion un peu rabelaisienne, mais d'ordre nettement psychique. Vous savez la fâcheuse habitude qu'ont les jeunes enfants de sucer leur pouce, malgré la surveillance et la sollicitude des mères; serait-il bon et moral qu'un enfant mit dans sa bouche un prépuce qui ne serait pas le sien? ».

Passado algum tempo, aquele médico recebeu uma carta de um colega que lhe dizia que um cirurgião distinto praticara uma hétero-plastia curiosa: oferecera um pedaço do seu prepúcio para encher uma ferida situada na face de uma jóven-artista, tendo, porém, o cirurgião reservado para si o direito de beijar a pele que lhe pertencia. Dartigues acha que houve exagêro no caso. Parece que Felizet praticou na face de uma senhora um enxêrto de um pedaço de pele da região nadegueira da própria senhora, de forma que, acrescenta Dartigues, « somos forçosamente levados a concluir que, quando os seus numerosos adoradores a beijavam na face, tinham a satisfação simultânea de beijar uma parte da sua nádega ».

Voltemos ao nosso assunto.

Izard menciona que algumas tribus da Austrália enterram os dentes arrancados num lugar que só o sacerdote conhece; receiam que êles sirvam para malefícios contra o seu antigo possuidor.

Segundo Hartland (citado por Lasch), noutros pontos da Austrália, os dentes incisivos arrancados na época da puberdade são colocados no ramo superior de um eucalipto. Êste autor vê em tal prática a intenção de procurar na árvore um sinal de vida para o rapaz. Desta maneira a sorte do eucalipto fica intimamente ligada à felicidade do indivíduo.

Por umas citações da *Presse Médicale* (51) tive conhecimento de que em muitos países julgam que os manes dos antepassados veem habitar a casa sob a forma de ratos e é ao rato que lan-

çam o primeiro dente que cai a uma criança. Há canções populares em que se pede ao rato para levar o dente velho e trazer outro novo.

Bégouen menciona que nos Pirineus um dente doente que se tira é colocado num buraco da parede da casa, junto do fogão, ou numa anfratuosidade de rocha; para assim evitar má sorte.

Na Silésia (51), quando cai um dente a uma criança, a mãe deve engulí-lo. No Baixo Congo, os negros atiram o dente, que cai, para o lado do nascente e dizem ao sol: « Quando voltares, traze-me um dente novo ». A seguir atiram para o ocidente um pedaço de carvão de madeira e dizem: « Aí vai o meu dente velho, não posso mais suportá-lo ». Os Bantus, da Africa do Sul, têm o seguinte costume: a criança segura o dente numa das mãos, e com a outra mostra o buraco donde êle saiu, e diz: « Avô, avô, dai-me um grão de milho ». Depois, atira o dente por cima do ombro sem olhar para trás, com receio de que o avô recuse dar-lhe um novo.

Compare-se com os seguintes costumes portugueses. Em Santo Tirso, os primeiros dentes que arrancam ou caíam às crianças devem ser lançados para cima do fôrno (40). Em Gaia (41), as crianças, quando tiram um dente, devem deitá-lo para trás das costas. E quando atiram os dentes, as crianças devem pronunciar uns versos, que são variáveis de terra para terra. Assim em Gaia dizem:

Dente fóra
Outro melhor na cova.

No Brasil (41), as crianças, quando chegam à idade de mudar os dentes, tiram um, deitam-no ao telhado, e dizem:

Mourão, mourão,
Tomae vosso dente podre
E dai-me cá o meu são.

Capelo & Ivens (42) dizem que no Sul de Angola « as mulheres são em geral formosas, mas sórdidas, o que é agravado ainda pela untura de manteiga. Limam ou partem os incisivos médios de cima... Os homens trazem habitualmente suspensa do pescoço uma pequena tenaz de ferro, ou melhor pinça, com que se divertem a arrancar um a um os raros pêlos da barba ».

No capítulo XIX da mesma obra, aqueles exploradores referem que os Mu-ieques, tanto homens como mulheres, aguçam os incisivos médios superiores. No capítulo XXVI escrevem que os Ma-ussi de Luapala « deprimidos, de feio aspecto e ferozes, exageram a sua fealdade com o repulente uso de limar todos os dentes da frente em ponta, rapando o cabelo nos parietais ».

Estes exploradores, noutro trabalho (43), referem a pág. 72: « Os Ma-hungo partem pela raiz os dois incisivos medios superiores, e ás vezes os dois inferiores, o que lhes dá apparencia repulente ».

E das mulheres dizem, na página seguinte: « Com dezoito primaveras, quando tudo nos sorri, já desdentadas e de pingo no nariz! Gostos! »

Cameron (44), a propósito dos Uatutas, conta: « Aquella gente, quasi toda, parte os dentes incisivos superiores; alguns partem-nos todos, e arrancam os dois centrais da queixada inferior » (vol. I, pág. 289). E na pág. 344, do mesmo volume, quando fala na passagem do Uhia, escreve: « Muita gente tinha ahi o costume horrivel de aguçar os dentes, o que lhes dava certa apparencia de feras; o penteado era tambem hediondo e singular ».

João de Almeida assinalou variadas mutilações dentárias, observadas nos indigenas do Sul de Angola (45).

Viu, pág. 70, que os Cubais « usam farta cabeleira e arrancam os dois incisivos médios de cima e de baixo » e que os Mundimbas, cujos homens trazem suspensa do pescoço uma pinça de

ferro para arrancar os pêlos, limam os dois dentes incisivos médios superiores.

Já os Humbes (pág. 72) arrancam os dois incisivos inferiores, e apenas os sobas e família podem usar os dentes todos (pág. 339).

Os Baua-Nctubas (pág. 72) « são caracterizados todos por limarem os dois incisivos de cima e furarem a orelha direita »; os Mucussos (pág. 75) « não usam tatuagem, cobrem-se com pelles e costumam limar em ponta os dois incisivos de cima ».

Os Lutchazes praticam a seguinte mutilação (pág. 76): « cortam os incisivos de ambos os maxilares em triangulo, de forma que, quando fecham os dentes, aparece, um losango vasio ».

Na pág. 367 da sua obra, João de Almeida refere que os indigenas de Cuanhama arrancam os dois incisivos médios inferiores.

O Prof. Américo Pires de Lima (46), durante a sua permanência no litoral do Niassa em 1916-1917, teve ocasião de observar 170 indigenas adultos, todos do sexo masculino, mas pertencentes a várias raças de Moçambique. Vejamos o que neste trabalho se refere a mutilações dentárias.

Nos indigenas do litoral do Niassa só num caso (de entre 18 examinados) notou que os incisivos superiores estavam limados em bisel à custa do bôrdo interno. Esta raridade de mutilações pode explicar-se pelo contacto maior destes indigenas com povos civilizados.

Em 6 M'jauas que estudou, viu o Dr. Pires de Lima ausência absoluta de mutilações.

Já nos Macuas do Niassa são freqüentes e, pelo que respeita aos dentes, consistem nos incisivos superiores serem limados em cunha.

Mais freqüentes ainda são as mutilações dos Macuas de Moçambique, os mais atrazados e inferiores de todos os indige-

nas que o Prof. Américo Pires de Lima teve ocasião de estudar. Já Frei João dos Santos dissera que a terra firme que corre ao longo das ilhas de Moçambique é toda povoada de « cafres gentios, de cabelo revoltado, macuas furados e pintados », os quais comiam ratos, cobras e lagartos e zombavam de quem os não comia. Todos limavam os dentes de cima e de baixo e tão aguçados os traziam como agulhas. Os Macuas da Mauruça seriam antropófagos e diziam que a carne humana era mais tenra e melhor que todas as carnes.

Ao Dr. Pires de Lima parece-lhe que o limar dos incisivos de modo a dar-lhes a forma aguda das prêsas dos carnívoros está de algum modo ligado à prática actual ou tradicional da antropofagia e está certo que os bons Macuas de hoje, se não com tão aberta franqueza como no tempo de Frei João dos Santos, pelo menos a ocultas, são capazes de praticar a antropofagia. Pois ainda hoje, e tal como no tempo daquele missionário, os Macuas a nenhuma carne perdoam e, com prazer verdadeiramente canibalesco, comem ratos, cobras e lagartos. Não hesitam mesmo em comer carnes putrefactas e enterradas há alguns dias, e intestinos de boi mal exonerados do seu conteúdo. Comem as carnes quasi cruas, pois só rapidamente as fazem passar pela chama. Um rato, por exemplo, passam-no na chama e devoram-no inteiro sem mais preparação.

Uma prova ainda da inferioridade desta raça é a freqüência das mutilações. Existiam em regra nos incisivos superiores e às vezes interessavam apenas os incisivos médios, mas quasi sempre compreendiam os quatro. O autor observou nada menos de seis tipos diferentes de mutilações dentárias, mas não cita que qualquer dos individuos estudados tivesse praticado a avulsão de dentes; apenas os limam ou partem de variadas maneiras.

Nos indigenas de Tete a mutilação dentária dominante consistia nos dois incisivos médios superiores se apresentarem lima-

dos em cunha, à custa do bôrdo interno. Mas num caso viu o Dr. Pires de Lima que estavam limados, quere os incisivos médios superiores, quere os dois inferiores, à custa do bôrdo interno, de modo que êstes quatro dentes apresentavam um intervalo artificial de forma losângica.

Os Manicas também mutilam os incisivos, que assim se apresentavam mais ou menos artificialmente deformados.

As mutilações são frequentes nos Macuas de Quelimane, cujos incisivos eram em geral limados em cunha.

De onze Quelimanes de tribo não averiguada que estudou, apenas em três viu aquele Professor os incisivos médios superiores afiados, e de cinco Inhambanes, apenas um tinha os incisivos limados.

Não cita mutilações dentárias nos Landins.

O Prof. Mendes Correia (48), numas notas sôbre antropologia angolense, diz que quasi todos os Ganguelas limam em ponta os incisivos superiores, e os Lutchazes cortam os incisivos em triângulo em ambas as maxilas, como verificaram também João de Almeida (45) e Serpa Pinto (49). Êste último, na fig. 28 do vol. 1, pág. 178, mostra o modo como os indígenas da região cortam os dentes incisivos, e na mesma página, a propósito dos Ganguelas, escreve: « Todos os homens cortam em triângulo os dois incisivos da frente na maxila superior, formando uma abertura triangular com vértice apoiado na gengiva. Esta operação é feita com uma faca em que vão batendo pequenas pancadas ».

Segundo informações do Dr. João da Costa Magalhães, que esteve longos anos em Mossâmedes, e conhece muito bem Angola, sei que a todos os indivíduos de certas regiões do Sul de Angola são arrancados os dois incisivos médios inferiores. Isto mesmo foi confirmado pelo Dr. Manuel Pinto, que me disse que as mutilações dentárias são diferentes, mas características para cada tribo.

Os crânios provenientes do Humbe (Mutano-Angola) que se guardam no Museu são em número de nove (n.ºs 157 a 165 da colecção osteológica), e foram oferecidos pelo Dr. Manuel Bragança. Três dêles (n.ºs 159, 160, 161) não têm mandíbula, e não há certeza de que a mandíbula que acompanha o de n.º 163 pertença a êste crânio.

Do crânio n.º 157 caíram quatro dentes da maxila superior, estando os respectivos alvéolos vasios. São: à esquerda, o inci-

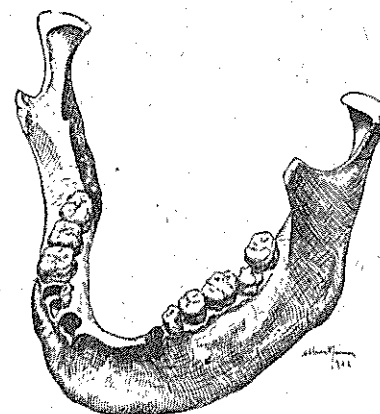


Fig. 2 — (Desenho do Dr. Alberto de Souza)

sivo lateral e o segundo premolar, e à direita o incisivo médio e o segundo premolar. Falta também o dente do sizo superior esquerdo, mas nesse ponto a reabsorpção alveolar é completa. Tem um dente supranumerário à esquerda. Na mandíbula encontra-se partido o segundo grande molar esquerdo, bem como o primeiro pequeno molar direito. Os alvéolos dos caninos estão vasios. Entre êstes encontra-se o bôrdo alveolar reduzido a uma lâmina óssea cortante, côncava, de concavidade voltada para cima. A distância entre os alvéolos dos caninos é de 2 centímetros (Fig. 2). Faltam, como a figura mostra, os quatro incisivos inferiores.

O crânio n.º 158 tem, na maxila superior, todos os dentes, alguns, porém, partidos. Na mandíbula, do lado esquerdo, vêm-se apenas o canino e o primeiro pequeno molar. O segundo pre-molar está partido ao nível do colo, e a seguir apresenta um alvéolo vazio e parte do bôrdô alveolar já reabsorvido. Na me-

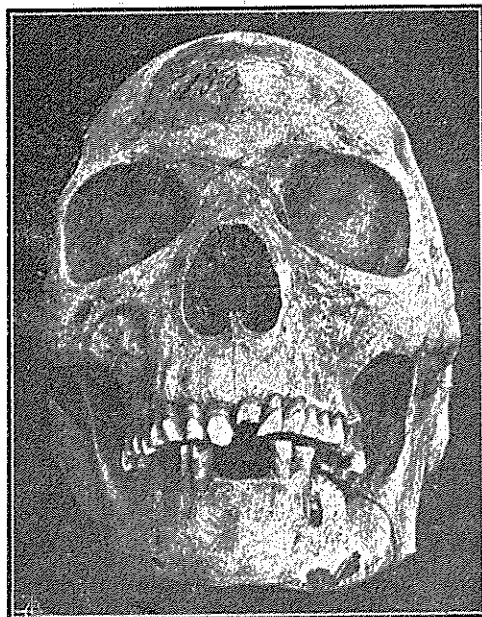


Fig. 3

tade direita vê-se o canino, o primeiro pre-molar, o alvéolo para o segundo pre-molar, o primeiro grande molar partido, o segundo molar inteiro. O dente do sizo, falta. Devia ter caído muito tempo antes da morte, pois a reabsorção alveolar é completa. Entre os caninos nota-se a mesma falta dos incisivos, e a fina lâmina óssea que forma o bôrdô da mandíbula neste ponto é cortante e em linha recta, ao contrário do crânio anterior, em que o bôrdô era côncavo. A distância entre os caninos é de 18^{mm}. (Fig. 3).

Crânio n.º 162. Na maxila superior conservam-se apenas os dois primeiros grandes molares direitos, o primeiro pequeno molar do mesmo lado, e todos os grandes molares esquerdos. O canino direito está partido. Todos os outros dentes caíram e vêm-se por isso, os alvéolos vazios. Na mandíbula ha apenas os dois primeiros grandes molares esquerdos e direitos já partidos, e o canino direito também quebrado. Os alvéolos dos dentes do sizo, dos pre-molares, e do canino esquerdo estão vazios. Entre o canino esquerdo, partido, e o alvéolo do canino direito, vemos a mesma falta de todos os incisivos inferiores. O bôrdô da mandíbula, nesta altura, é fino e cortante, côncavo, de concavidade olhando para cima. A distância entre os alvéolos dos caninos é de 18^{mm}.

Crânio n.º 163. Falo apenas na mandíbula, visto haver dúvidas que ela pertença ao crânio. Muitos dentes caíram. Actualmente existem apenas os dois grandes molares esquerdos e os dois primeiros grandes molares direitos. O segundo premolar direito está partido. Os alvéolos para os dentes restantes estão vazios. Nota-se a mutilação dos incisivos, porém entre os alvéolos dos caninos vê-se a lâmina óssea cortante, que forma o bôrdô da mandíbula, interrompida por um pequeno alvéolo. Teria partido um dos incisivos, pelo colo, no momento da sua avulsão, e teria permanecido no alvéolo a respectiva raiz, agora já caída?

Crânio n.º 164. Na maxila superior existem todos os grandes e pequenos molares. Os restantes dentes caíram, e os respectivos alvéolos, estão, portanto, vazios. Na mandíbula vêm-se todos os dentes, mais ou menos partidos, estando apenas vazio o alvéolo do canino direito. A distância entre os caninos é de 7^{mm}. Êste espaço em que se nota a falta dos incisivos é muito pequeno. Teria êste indivíduo apenas dois incisivos inferiores? Ou pelo facto da avulsão ter sido feita em criança, houve uma grande aproximação dos caninos? No entanto, nas outras mandíbulas a distância entre os caninos é muito superior, e a mutilação dos

incisivos devia também ter sido feita quando os indivíduos eram ainda novos.

Crânio n.º 165. O bôrdo alveolar superior está parcialmente destruído. Na mandíbula existem todos os dentes, à excepção do canino e do segundo premolar direito. Os alvéolos para êstes dentes estão vãos. A distância entre o canino esquerdo e o alvéolo para o canino direito é de 17^{mm}. Da mesma forma vemos a falta dos quatro incisivos inferiores. E o bôrdo da mandíbula neste ponto é fino e cortante, ligeiramente côncavo, olhando esta concavidade para cima.

Não notei tais mutilações dentárias étnicas nos seis crânios de sobas da região de Libolo (distrito de Quanza-Norte—Angola), mortos por ocasião da revolta de 1918 e oferecidos ao Museu pelo Dr. Fernandes Torres (n.ºs 253 a 218), assim como noutros seis crânios de indivíduos africanos de várias proveniências: dois de S. Tomé (n.ºs 2 e 117); um de Benguela (n.º 22); dois de Loanda (n.ºs 259 e 286); e outro (n.º 271), cuja naturalidade se ignora. Também não se nota a avulsão dos incisivos em três mandíbulas (n.ºs 73, 74 e 75) de indígenas da região de Libolo, mortos por ocasião da revolta de 1918, oferecidos pelo Dr. Fernandes Torres.

BIBLIOGRAFIA

- (1) DENIKER & LALOY—Les races exotiques à l'Exposition universelle de 1889 (*L'Anthropologie*, t. 1, 1890).
- (2) BRUSSAUX—Mutilations ethniques observées au Congo (*L'Anthropologie*, 1891, pág. 150).
- (3) DUCKWORTH—Report on a skull from British East Africa (*Journal of Anatomy and Physiology*, vol. XLVI, 1912, pág. 72).
- (4) DUCKWORTH—Description of an Ashanti skull with defective dentition (*Ibidem*, pág. 215).
- (5) HENRY GIRARD—Yakomas et Bougous anthropophages du Haut-Oubanghi (*L'Anthropologie*, 1901).
- (6) GODEL—Race Soussous-Côte occidentale d'Afrique (*Bull. de La Soc. d'Anthrop. de Paris*, 1892, pág. 157).
- (7) RUELLE—Notes anthropologiques, ethnographiques et sociologiques de quelques populations noires du 2^e Territoire militaire de l'Afrique occidentale française (*L'Anthropologie*, 1904).
- (8) SANTELLI—Les Danakils (*Bull. de la Soc. d'Anthrop. de Paris*, 1893, pág. 479).
- (9) DECORSE—Le tatouage, les mutilations ethniques et la parure chez les populations du Soudan (*L'Anthropologie*, 1905).
- (10) *L'Anthropologie*, 1906, págs. 193-195.
- (11) MACLAUD—Notes anthropologiques sur les Diola de la Casamance (*L'Anthropologie*, 1907).
- (12) GAILLARD—Étude sur les lacustres du Bas-Dahomey (*L'Anthropologie*, 1907).
- (13) COUVY—Notes anthropologiques sur quelques races du territoire militaire du Tchad (*L'Anthropologie*, 1907).
- (14) *L'Anthropologie*, 1907, pág. 691.
- (15) TOPINARD—Sur les races indigènes de l'Australie (*Bull. de la Soc. d'Anthrop. de Paris*, 1872, pág. 292).
- (16) BLAND-SUTTON—Selected lectures and essays, Lond.
- (17) *L'Anthropologie*, 1891, pág. 511.

- (18) MONDIÈRE— Monographie de la femme de la Cochinchine (*Bul. de la Soc. d'Anthrop. de Paris*, 1880, pág. 258).
- (19) *L'Anthropologie*, 1908, pág. 329.
- (20) *L'Anthropologie*, 1908, pág. 337.
- (21) MANTEGAZZA—Physionomie comparée des races humaines (*Bul. de la Soc. d'Anth. de Paris*, 1863, pág. 189).
- (22) *L'Anthropologie*, 1909, pág. 433.
- (23) POUTRIN—Notes ethnographiques sur les populations M'Baka du Congo français (*L'Anthropologie*, 1910).
- (24) REGNAULT—Les Babenga-Negrilles de la Sanga (*L'Anthropologie*, 1911).
- (25) POUTRIN—Les Negrilles du Centre Africain—Contribution à l'étude des Pygmées d'Afrique (*L'Anthropologie*, 1911).
- (26) BOUILLIEZ—Notes sur les populations Goranes (*L'Anthropologie*, vol. II, 1913).
- (27) DR. NÉEL—Note sur deux peuplades de la frontière libérienne, les Kissi et les Toma (*L'Anthropologie*, vol. II, 1913).
- (28) LAMOUROUX—La région du Toubouri—Notes sur les populations de la sub-division de Fianga (*L'Anthropologie*, vol. II, 1913).
- (29) KATE—Mélanges anthropologiques—Indigènes de l'Archipel Timorien (*L'Anthropologie*, 1915).
- (30) NOEL—Étude ethnographique et anthropologique sur les Tédas du Tibesti (*L'Anthropologie*, 1920).
- (31) MAGITOT—Essai sur les mutilations ethniques (*Compte-Rendu de la 9^e Session du Congrès d'Anthropologie et d'Archéologie préhistoriques*, Lisbonne, 1884).
- (32) HAMY—*Bul. de la Soc. d'Anthrop. de Paris*, 1881, pág. 96.
- (33) FAIDHERBE—Sur le prognathisme artificiel des mauresques du Sénégal (*Bul. de la Soc. d'Anthropologie de Paris*, 1872).
- (34) HAMY—Du prognathisme artificiel (*Revue d'Anthropologie*, 1879).
- (35) HAMY—Les mutilations dentaires au Mexique et dans le Yucatan (*Bul. de la Soc. d'Anthropologie de Paris*, 1882, pág. 879).
- (36) LASCH—Die Verstümmelung der Zähne in Amerika und Bemerkungen zur Zahndeformierung in Allgemeinen (*Mitteilungen der Anthr. Gesellschaft*, Band XXXI, Wien, 1901).
- (37) JACKSON—Dental mutilations in Neolithic human remains (*Journal of Anatomy and Physiology*, vol. XLIX, 1915).
- (38) *Institut Français d'Anthropologie—Comptes Rendus des Séances*, Tome I, 1911-1912, Paris.
- (39) DARTIGUES—*La Chronique Médicale*, I-V-1922, pág. 141.
- (40) AUGUSTO CESAR PIRES DE LIMA—Tradições populares de Santo Tirso, 2.^a série (*Revista Lusitana*, vol. XIX, 1916).
- (41) J. LEITE DE VASCONCELOS—Trad. populares de Portugal. Pôrto, 1882.
- (42) CAPELO & IVENS—De Angola à Contracosta. Lisboa, 1886.

- (43) CAPELO & IVENS—De Benguella ás terras de Iacca. Lisboa, 1881.
- (44) CAMERON—Atravez d'Africa. Trad. de F. Lencastre, Lisboa, 1879.
- (45) JOÃO DE ALMEIDA—Sul d'Angola. 1908-1910.
- (46) AMÉRICO PIRES DE LIMA—Contribuição para o estudo antropológico dos indígenas de Moçambique (*Anais Sc. da Faculdade de Medicina do Pôrto*, vol. IV, 1917-1918).
- (47) IDEM—Notas etnográficas do Norte de Moçambique (*Ibidem*).
- (48) A. A. MENDES CORREIA—Quiocos, Luimbes, Luenas e Lutchazes. Notas antropológicas sôbre observações de Fonseca Cardoso (*Arquivo de Anatomia e Antropologia*, Lisboa, vol. II, 1914-1916).
- (49) SERPA PINTO—Como eu atravessei Africa. Londres, 1881, vol. I, pág. 239.
- (50) ENGERRAND—Les mutilations dentaires chez les anciens Mayas (*Revue Anthropologique*, Dezembro, 1917).
- (51) *La Presse Médicale*, 30 de Agosto de 1922, pág. 1446.